



Confronto tra le associazioni di categoria PET e MUMS sulla farmacovigilanza

Paolo SELLERI e Sandra RAPINO
VicePRESIDENTE ANMVI-Animali Esotici



Roma, 16 novembre 2017

Problematiche di vigilanza nel settore degli animali esotici e selvatici

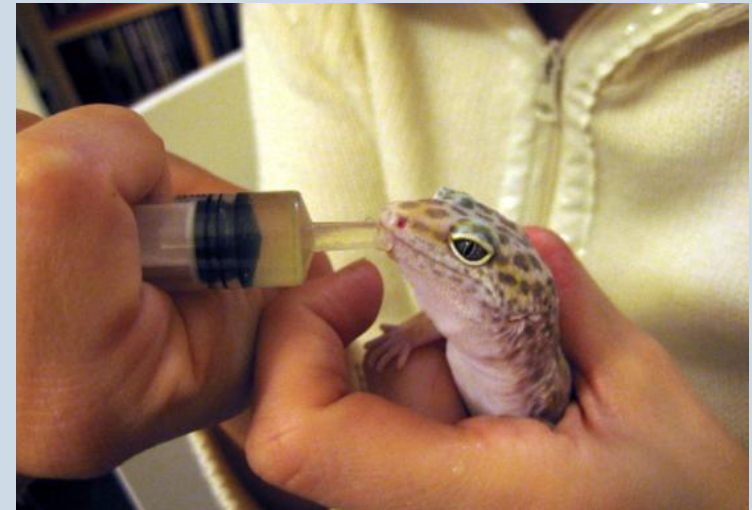- Gli esotici sono molto numerosi
- Uccelli, acquari, conigli, roditori
- Sono purtroppo considerati animali di serie B



Roma, 16 novembre 2017- Dott. Paolo Selleri

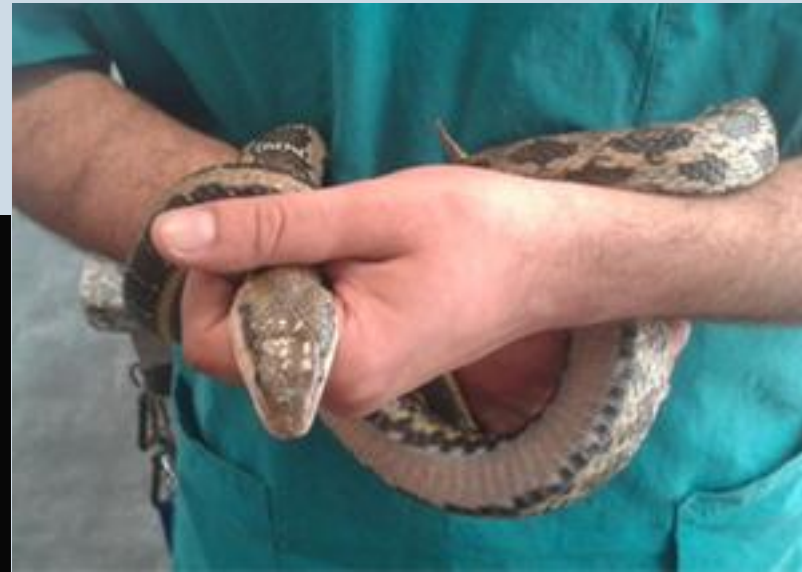Problematiche di vigilanza nel settore degli animali esotici e selvatici

- Si ricorre più a tentativi terapeutici che a diagnostica
- Spesso il proprietario prova terapie in autonomia
- Difficoltà a identificare veri specialisti



Problematiche di vigilanza nel settore degli animali esotici e selvatici

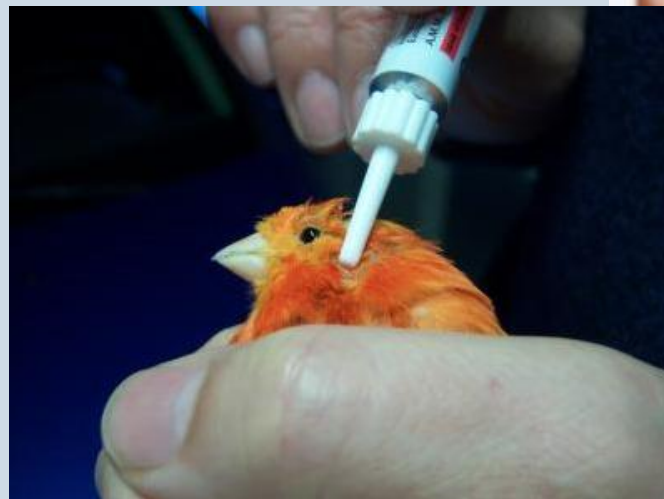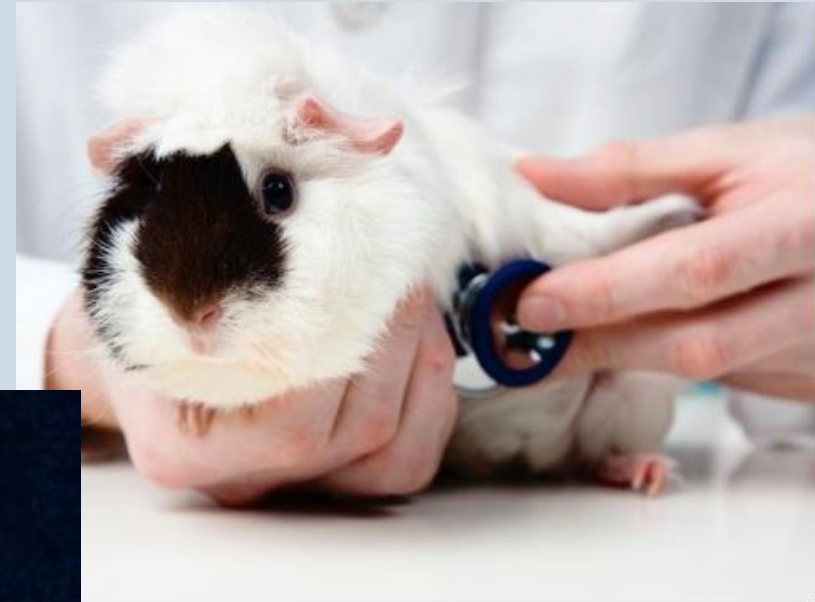Assenza di farmaci per le specie non convenzionali. Lavoriamo sempre in deroga



Roma, 16 novembre 2017- Dott. Paolo Selleri

Problematiche di vigilanza nel settore degli animali esotici e selvatici

Lavoriamo spesso con animali piccoli per i quali è necessario ricorrere alla formulazione di preparazioni galeniche per adattare il principio al peso dell'animale, spesso inferiore ai 100 grammi



Roma, 16 novembre 2017- Dott. Paolo Selleri

Casi clinici

Veterinary Dermatology

Vet Dermatol 2014 DOI: 10.1111/vde.12165

Cutaneous lesions in pet rabbits following subcutaneous administration of a novel bivalent vaccine against myxomatosis and rabbit haemorrhagic disease

Paolo Selleri*, Nicola Di Girolamo*, Andrea Vöggtlin†, Ivan Fileccia‡, Richard Hoop† and Laura Bongiovanni§

*Clinica per Animali Esotici and ‡Dermatology Service, Centro Veterinario Specialistico, Via Sandro Giovannini 53, 00145, Rome, Italy
†Institute for Veterinary Bacteriology, National Reference Center for Poultry and Rabbit Diseases (NRGK), University of Zurich, Winterthurerstrasse 270, 8057, Zurich, Switzerland
§Faculty of Veterinary Medicine, University of Teramo, Piazza Aldo Moro 45, 64100, Teramo, Italy

Correspondence: Nicola Di Girolamo, Clinica per Animali Esotici, Centro Veterinario Specialistico, Via Sandro Giovannini 53, Rome, Italy.
E-mail: nicoladiggi@gmail.com



■ Casi clinici

Necrosi cutanea ed epatica in un coniglio domestico: un caso sospetto di reazione avversa a farmaco

RIASSUNTO


Il presente lavoro descrive un caso di necrosi cutanea ed epatica in un coniglio, verosimilmente associata alla somministrazione di farmaci.

INTRODUZIONE

In medicina veterinaria la reazione avversa a farmaco (*adverse drug reaction*, ADR) è stata descritta in associazione alla somministrazione di diversi tipi di farmaci.¹ Tuttavia, ciò che rende difficile effettuare una dia-



Maggiore interazione
Migliore comunicazione
Maggiori risultati





Grazie per l'attenzione

Paolo SELLERI e Sandra RAPINO
VicePRESIDENTE ANMVI-Animali Esotici



Roma, 16 novembre 2017